

Paltov E.V.,
 Kryvko Yu.Ya.,
 Fik V.B.,
 Vilkhova I.V.,
 Soguyko Yu.R.,
 Voytsenko K.I.,
 Ivasivka H.P.,
 Pankiv M.V.

Lviv Danylo Halytsky National Medical University, Department of Normal Anatomy, Lviv, 69, Pekarska str.,
 tel. 8 (0322) 2368443, kristina2015652@gmail.com

DYNAMICS OF OCCURRENCE OF PATHOMORPHOLOGICAL CHANGES IN RETINA LAYERS AT THE END OF THE SECOND WEEK OF OPIOID EFFECT

Abstract: *the objective of our study is to carry out a fundamental investigation concerning the issues of growth of pathological changes in the retinal layers at the end of the second week of opioid effect. The aim was achieved by means of histological methods of visualization of the retinal layers. Histological samples were prepared by means of generally accepted methods using the staining agents hematoxylin, eosin and azan according to Heidenhain's method.*

In future this information will enable to form a morphological base of the post-mortem manifestation of the retinal layers being under two-week opioid effect. It will afford the opportunity to form a pathomorphological substrate with further possibility to carry out a comparative characteristics of the retinal layers in rats under opioid effect in different terms as well as in early and late periods of correction.

The results of the article correspond to the plan of scientific studies of Lviv Danylo Halytsky National Medical University and are a part of the scientific-research work of Department of Normal Anatomy "Structural organization, angioarchitectonics and anthropometric features of the organs in the intra- and extrauterine periods of development under conditions of exo- and endopathogenic factors" (state registration number 0115U000041) during 2015-2019.

Key words: *microstructure, layers, retina, opioid, rat.*

Introduction. In the process of improvement of pharmaceutical industry, development of new synthetic molecules and improvement of drugs on their basis, new pain killers appear with the purpose to create effective means to improve life, in the first turn, the category of patients with cancer pathology. Parallel to medical administration the use of drastic medicines and psychotropic drugs increases more and more not by medical indications [1-3]. According to the data of the Centre of Medical Statistics of the Ministry of Public Health of Ukraine in 2011 a part of drug addicted patients with the diagnosis of opioid addiction constituted 68,30% (in 2010 – 72,06%), cannaboids – 7,01% (in 2010 – 6,79%), cocaine – 0,05% (in 2010 – 0,06%), hallucinogen – 06% (in 2010 – 0,08%), several drugs and other

psychoactive substances – 23,41% (in 2010 – 19,95%). Among those individuals who were under prophylactic observation due to drug addiction (37570 persons), 17384 patients were treated or 46,27% (in 2010 – 44,24%). In 2011 8811 patients were treated for the first time institutionally [2-6].

Pathomorphological studies in recent years have resulted in detection of the whole complex of changes in the internal organs after the use of opioid analgesic Nalbuphine [7-19]. A number of publications have concerned changes of the structural components of the visual organ on different stages of opioid effect, the iridial-corneal angle and vascular layer of the eye in particular [20-27]. Pathomorphological changes of the structures of the eye retina layers occurring under

the effect of Nalbuphine refer to one of the topical issues of modern morphological and ophthalmological practical work. These data are not widely represented in Ukrainian and international scientific literature [28, 29]. Detection of signs of this pathology in case of opioid effect will enable to apply preventive and therapeutic measures in time.

Therefore, we consider that this study is topical both from the point of view of experimental and morphological studies and practical as well.

Objective: to study the dynamics of occurrence of pathomorphological changes in retina layers at the end of the second week of opioid effect.

Materials and methods. The material of the study was 15 mature outbred male rats with their body weight of 200 g at the age of 4,5 month. The animals were injected with Nalbuphine i/m every day once a day at the same period of time (10-11 a.m.) during 14 days. The initial dose of Nalbuphine was 0,212 mg/kg during the first week and 0,225 mg/kg during the second one. Thus, the conditions of chronic opioid effect were created [30].

The animals were divided into 2 groups. The 1st group included 10 rats receiving Nalbuphine for 14 days with further taking the material for examination (the end of the second week of experimental opioid effect); the second control group included 5 rats receiving injections of physiologic solution i/m during 14 days at the same period of time (10-11 a.m.). All the animals were kept in vivarium, and the work dealing with the questions of their keeping, care, labeling and all other manipulations were conducted according to the regulations of "European Convention on Protection of Vertebral Animals Used in Experimental and Other Scientific Purposes" [Strasbourg, 1985], "General Ethical Principles of Experiments on Animals", approved by the First National Congress on Bioethics [Kyiv, 2001], the Law of Ukraine № 3447 – IV «On Protection of Animals Against Cruel Treatment». The Bioethics Committee of Lviv Danylo Halytsky National Medical University admitted that conducted scientific studies corresponded to the ethical requirements according to the Order of the Ministry of Public Health of Ukraine № 231 dated 01. 11. 2000 (minutes № 10 dated 26.12. 2011), (minutes №2 dated 20.02. 2012). Before the material for biopsy was taken the animals were put to sleep by means of intraperitoneal injection of Thiopental (on the assumption of 25

mg/1 kg). The eyeballs of the rats were used as the material for microstructural examination. They were removed by means of postmortem enucleation with further consideration of keeping topographical correlation of the eye membranes making histological sections 5-7 mcm thick. Histological specimens were prepared according to generally accepted methods using hematoxylin, eosin and azan by Heidenhain's method [31]. Microscopic examinations and photos were made by means of the microscope МБІ – 1 and digital camera Nikon D 3100.

Results and discussion. Microscopic examination of the structural organization of the retinal layers of the rat after two weeks of the experiment resulted in proliferation of pigment epithelium in some areas (I). In the areas of proliferation the nuclei of the epithelial cells are enlarged, rounded or a little elongated, lighter stained. The cytoplasm near surrounding cells is edematous, these cells become of a cubic shape. In certain areas the epithelial cells are of an irregular shape, their nuclei are elongated, the cytoplasm is of intensively pink colour, necrotic changes of the epithelial cells are seen in some areas. On certain areas of the retina the pigment epithelium is represented by elongated cells, with intensively stained basophilic nuclei and intensively stained in pink-red colours with a violet shade of the cytoplasm in some areas. The basal membrane is edematous, uneven, flaked. All these changes are seen on Figure 1.

In the photosensitive layer (II) external areas are light, acidophilic with hematoxylin and eosin staining and grey-violet with azan staining.

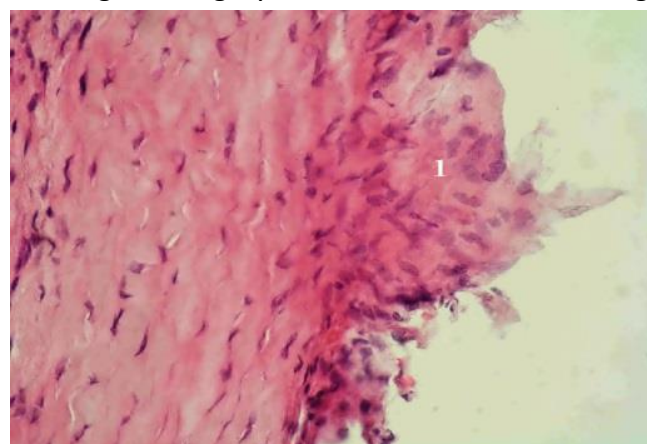


Figure 1. Retina of the rat two weeks after opioid effect. Stained with hematoxylin and eosin. Magnified: x 1000. 1 – proliferation of pigment epithelium.

Clearing occurs in the internal areas of the photosensitive layer with formation of elongated cavities sometimes possessing little acidophilic content. In certain areas the nuclei of the photosensitive cells transform into the photosensitive layer. Those nuclei of the photosensitive cells penetrating into the photosensitive layer are mostly localized between the internal areas of photoreceptors, and only sometimes they achieve the area of the external areas of photoreceptors illustrated on Figure 2.

External boundary layer (III) on this term of the experiment is without changes.

Sometimes in the external nuclear layer (IV) the intervals between the nuclei of the photosensitive cells appear, the nuclei of an irregular shape are seen rarely with the signs of pyknosis. In the retinal area adjoining the dentate line the external nuclear layer is thinner, the number of nuclei is 4-5.

In the external retinal layer (V) the intervals and microcysts are found localized on the border with external nuclear layer. Sometimes, the nuclei of the photosensitive cells transfer into the external retinal layer. The nuclei of bipolar and horizontal cells are found in the external retinal layer. Certain capillaries located on the border between the external retinal and internal nuclear layers have dilated intervals overfilled with erythrocytes. Nuclei of the nerve cells located in the internal nuclear layer (VI) are of different shapes and sizes located in 4-6 lines. In certain areas of the internal nuclear layer there are intervals not filled with nuclear parts of the retinal cells. In some areas the nuclei of amacrine cells go deep into the internal retinal layer. We have found certain nuclei of amacrine cells in condition of karyopyknosis and karyorrhexis illustrated in Figure 3.

The areas are visualized where in the internal retinal layer (VII) the nuclei of radial gliocytes and amacrine cells go deep into. The capillaries of the internal retinal layer and those located on the border between the internal retinal and ganglionic layers, have enlarged intervals, overfilled with erythrocytes as it is illustrated on Figures 4 and 5.

In the ganglionic layer (VIII) the granules of chromatin of the ganglionic cells nuclei are located on the periphery close to the membrane of the nucleus. Nuclei of the ganglionic cells

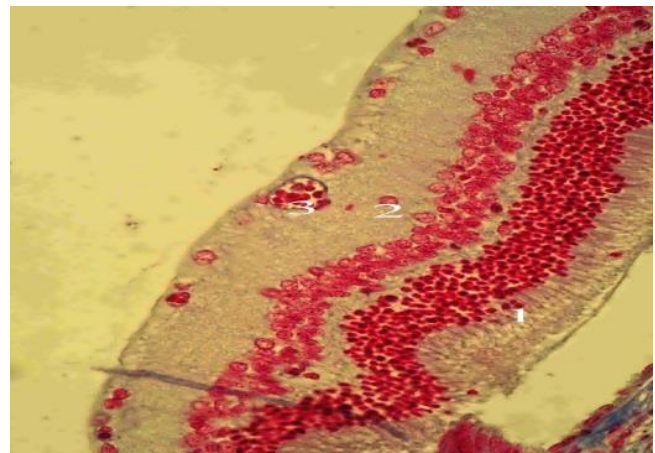
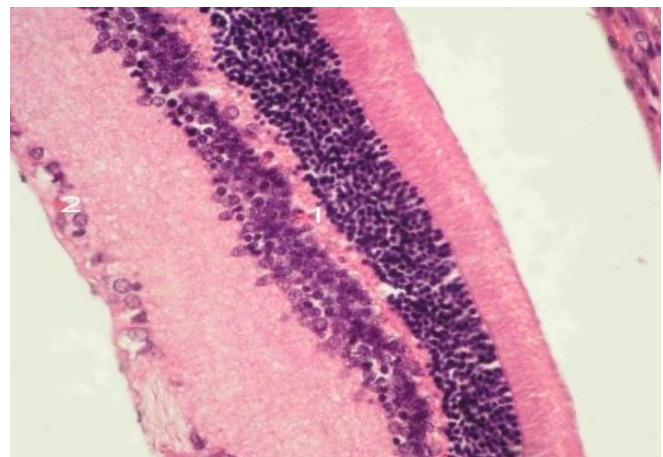


Figure 2. Retina of the rat two weeks after opioid injection. Azan staining. Magnified: x 400. 1– transition of the nuclei of photoreceptor cells into the photosensitive layer; 2– transition of the nuclei of amacrine cells into the internal retinal layer; 3 – dilation and blood overflow of the vessels of the internal retinal layers.



cells. Figure 3. Retina of the rat two weeks after opioid injection. Azan staining. Magnified: x 400. 1– enlarged interval of capillaries of the internal nuclear layer; 2– pericellular swelling of the ganglionic

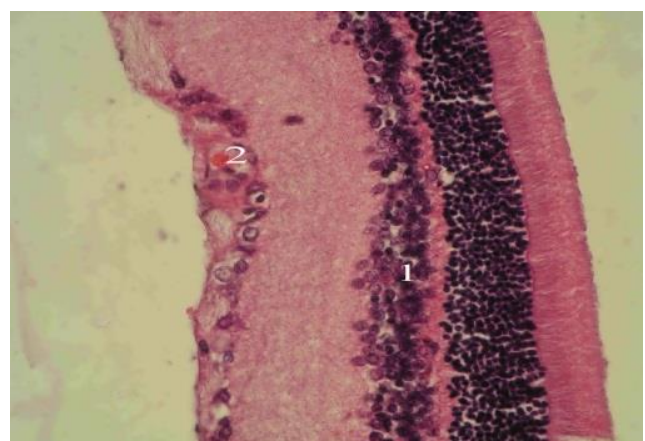


Figure4. Retina of the rat two weeks after opioid injection. Azan staining. Magnified: x 400. 1– enlarged diameter of the capillaries of the internal nuclear layer; 2– enlarged diameter of the capillaries of the ganglionic layer.

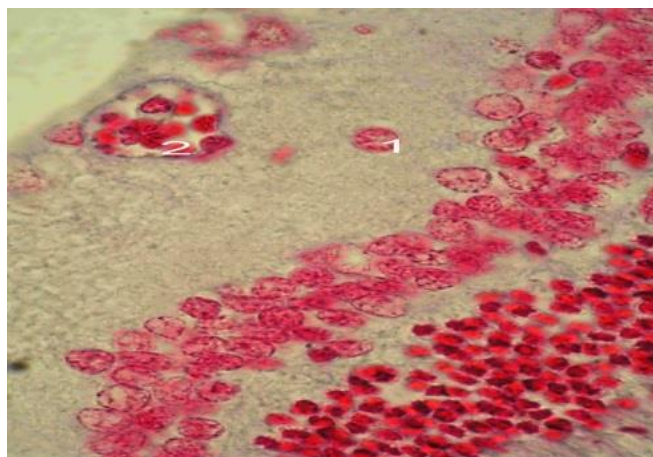


Figure 5. Retina of the rats two weeks after opioid injection. Azan staining. Magnified: x 1000. 1– transmission of nuclei of amacrine cells into the internal retinal layer; 2– enlargement of the capillary diameter on the border of the internal retinal and ganglionic layers.

contain clear visual rounded volumetric nucleolus of a red colour, the centre of the nucleus is light, light grey colour with azan staining. The connective tissue around ganglionic cells is cleared with the signs of a moderate pericellular swelling. The majority of capillaries located on the border of the ganglionic layer and the layer of nerve fibers have dilated intervals overfilled with blood. Sometimes we have found the areas with the signs of perivascular swelling. In certain capillaries hemostasis signs are found. And in some other capillaries endothelial swelling is visualized, the cytoplasm of endotheliocytes is irregularly stained and granular. There are some areas with the signs of proliferative activity of endothelial cells.

The main substance of the nerve fibrous layer (IX) is weakly basophilic, cleared and in some areas contains microcysts, with azan staining the main substance is of grey-violet colour, the fibers are violet and contain more saturated violet drop-shaped formations. Microcysts are found on certain specimens. Structural changes are not found in the internal boundary layer (X).

Conclusions. As a result of the conducted experimental opioid effect at the end of the second week the following signs of vascular reaction occur in the internal layers of the retina: hyperemia, stasis, proliferation of the endothelium, perivascular and pericellular swelling. Proliferation and atypical growth of the pigment epithelium occur.

Perspectives of further investigations.

Detected pathomorphological signs in the layers of the retina during experimental opioid effect on the early terms can be a morphological basis for further investigation of signs of opioid angio- and neuroretinopathy in the experiment. The results obtained can be further used to perform a comparative characteristic concerning the dynamics of increasing pathomorphological changes in the layers of the retina in case of a short and long term action of opioid doses.

References:

1. Адрашкин А.П. Роль серечно – судинної системи в танатогенезі у опійних наркоманів другої стадії / А.П. Адрашкин, И. В. Саломатин, Б.Ф. Мурашов [и др.] // – М., – 2003. – С18.
2. Раєцька Л.В. Тенденції поширення наркоманії в Україні /Л.В. РаєцькаБоротьба з організованою злочинністю і корупцією.– 2008.– С. 318.
3. Трещинский И.С. Некоторые вопросы наркомании и токсикомании на Украине [Текст] / И.С. Трещинский, Л.А. Харченко, В.А. Усенко // Провизор. – 1998. – № 4. – С. 15-17.
4. Вієвський А. М., Жданова М. П., Сидяк С. В., Безногих В. С., Грищенко А. І., Лепеха К. І., Матвеева-Кукурудз К. А., Таран С. П., Турченко Л. В., Юдін Ю. Б. «Зріз наркотичної ситуації в Україні 2012 (дані 2011 року)», Київ, 2012.
5. Стан боротьби з незаконним обігом наркотиків за даними МВС України за 2002–2006 рр.: МВС України, Департамент боротьби з незаконним обігом наркотиків. – К., 2006.
6. Логаш М.В. Деякі аспекти історії опіатів в контексті сучасних проблем наркозалежності / М.В. Логаш, П. Б. Покотило // Вісник проблем біології та медицини. – 2013. – Вип. 4, Т. 1.(42) – С. 129-131.
7. Онисько Р. М. Мікроструктурна організація тканин язика на 28 добу після відміни опіюїда / Р. М. Онисько, І. О. Онисько // Новини стоматології. – 2013. – № 3 (76). – С. 101-106.
8. Онисько І. О. Зміни на світлооптичному рівні у структурах язика, які спровоковані впливом малих доз опіюїду протягом 14–ти і 28–ми днів / І. О. Онисько, Р. М. Онисько // Експериментальна та клінічна фізіологія і

біохімія. –2013. – № 3. – С. 20-25.

9. Онисько І.О. Мікроструктурні зміни в язиці викликані впливом малих доз опіюїду протфгом 70 і 84 діб (експериментальне дослідження) / І. О. Онисько, О.Є.Маєвський // Український морфологічний альманах. – 2013. – Том 11. №2. – С. 72-76.

10. Онисько І.О. Зміни на електронномікроскопічному рівні в тканинах язика під впливом малих доз опіюїду в кінці 6 і 8 тижнів (експериментальне дослідження) / І.О. Онисько, А.П. Король, О.Є.Маєвський, Р.М. Онисько // Biomedical and Biosocial Antropology. – 2013. – №2. – С. 13-19.

11. Онисько І.О. Зміни на електронномікроскопічному рівні в тканинах язика під впливом малих доз опіюїду в кінці 2 і 4 тижнів (експериментальне дослідження) / І.О. Онисько, А.П. Король, О.Є.Маєвський, Р.М. Онисько // Вісник Вінницького національного медичного університету. – 2013. – Том 17. №2. – С. 342-347.

12. Онисько І.О. Мікроструктурні зміни в язиці, викликані впливом малих доз опіюїду протягом 42–ох і 56–ти діб (експериментальне дослідження) / І.О. Онисько, А.П. Король, О.Є.Маєвський, Р.М. Онисько // Вісник морфології. – 2013. – Том 19. №2. – С. 280-285.

13. Онисько І.О. Ультраструктурные изменения в языке, вызванные воздействием малых доз опиоида в течение 70–х и 84–ти суток (экспериментальное исследование) / И.О. Онисько, Ю.Я. Крывко, Е.Н. Крыкун, О.О. Новиков // Современные проблемы науки и образования. – 2013. – №6. – Режим доступа до журналу <http://www.science-education.ru/> 113-116.

14. Попик П.М. Морфометрична характеристика змін ланок гемомікроциркуляторного русла підшлункової залози під впливом налбуфіну / П.М. Попик // Вісник Української медичної стоматологічної академії. –2013. – Т.13, Випуск 4. – С. 158-161.

15. Попик П.М. Морфологічні зміни судин підшлункової залози при перитоніті, спричиненому введенням налбуфіну в експерименті / П.М. Попик // Вісник морфології. – 2014. – № 1. – С. 170-172.

16. Вільхова І.В. Морфологічні зміни ниркового тільця при дво-, чотири- та шеститижневому впливі налбуфіну (експериментальне дослідження) / І.В. Вільхова // Український медичний альманах. – 2014. – Том 12, №1. – С.13-16.

17. Вільхова І.В. Патоморфологічні зміни ниркового тільця на пізніх термінах хронічного опіюїдного впливу) / І.В. Вільхова // Журнал клінічних та експериментальних медичних досліджень. – 2015. – Том. 3, № 1. – С 25-31.

18. Вільхова І.В. Зміни структури ниркового тільця на різних термінах хронічного опіюїдного впливу/ І.В. Вільхова // Світ медицини та біології. – 2014. – Том. 46, №4. – С. 78-81.

19. Вільхова І.В. Морфологічні зміни каналців нефрона при хронічному опіюїдному впливі / І.В. Вільхова // Світ медицини та біології. – 2015. – Том. 49, № 2. – С. 85-88.

20. Якимів Н.Я. Токсичне ураження зорових нервів внаслідок тривалого прийому левоміцетину на тлі наркотичної залежності від кодтерпіну / І. Я. Новицький, Н. Я. Якимів, О. М. Єрохова [та ін.] // Офтальмолог. журнал. – 2012. – № 3. – С. 43-45.

21. Якимів Н. Я. Мікроструктурна характеристика райдужно-рогівкового кута очного яблука щурів при опіюїдному впливі / Н. Я. Якимів, Ю. Я. Кривко // Світ медицини та біології. – 2013. – № 4. – С. 120-124.

22. Якимів Н. Я. Ультраструктурна характеристика структур райдужно-рогівкового кута очного яблука щурів на 35-у та 42-у добу опіюїдного впливу / Н. Я. Якимів // Світ медицини та біології. – 2014. – № 2. – С. 185-188.

23. Якимів Н. Я. Ультраструктурна характеристика структур райдужно-рогівкового кута очного яблука щурів на 7-у, 14-у, 21-у, 28-у добу опіюїдного впливу / Н. Я. Якимів // Український морфологічний альманах. – 2014. – № 2. – С. 28-31.

24. Якимів Н. Я. Морфологическая характеристика структур радужно-роговичного угла крыс на разных сроках действия и на ранних сроках после отмены экспериментального опиоидного влияния / Н. Я. Якимів // Офтальмология. Восточная

Европа. – 2014. – № 2. – С. 89-97.

25. Підвальна У.Є. Морфометрична характеристика перебудови судинної оболонки очного яблука під впливом набуфінину / У.Є. Підвальна // Український журнал Клінічної та лабораторної медицини. – м. Луганськ, 2013. – Т.8, № 3. – С. 94-97.

26. Підвальна У.Є. Морфологічні особливості органа зору за умов патології / У.Є. Підвальна // Науковий вісник Ужгородського університету, серія медицина. – 2013. – № 3 (48). – С. 244-248.

27. Підвальна У.Є. Структурна організація органів і систем під впливом опіоїдів / У.Є. Підвальна // Експериментальна та клінічна фізіологія і біохімія. – 2014. - № 1 (65). – С.71-78.

28. Paltov Y. Dynamics of the onset of pathological changes in the retinal layers at the end of the first week of opioid exposure / Y. Paltov,

Y. Kryvko, V. Fik, I. Vilkhova, Kh. Ivasivka, M. Pankiv, K. Voitsenko // Deutscher Wissenschaftsherold. German Science Herald . – 2016. – № 2. – р. 30-33.

29. Paltov Y. Pathomorphological manifestations in the retina layers during one - week of opioid analgesic exposure / Y. Paltov, Y. Kryvko, V. Fik, I. Vilkhova, Kh. Ivasivka, M. Pankiv, K. Voitsenko // Natural Science Readings abstracts boos (May 19 – 22, 2016, Bratislava) . – р. 25-27.

30. Патент №76565 Україна. Спосіб моделювання хронічного опіоїдного впливу/ Є.В. Пальтов, В.Б. Фік, І.В. Вільхова, Р.М. Онисько, О.С. Фітькало, Ю.Я. Кривко; заявник і патентовласник Львівський національний медичний університет імені Данила Галицького . – опубл. 10. 01. 2013, Бюл. № 1.

31. Б.Ромейс Микроскопическая техника. – М.: Медицина, 1953. – с. 71-72.